

КЛИНИЧЕСКИЙ СЛУЧАЙ ВОЗОБНОВЛЕНИЯ АНТИКОАГУЛЯНТНОЙ ТЕРАПИИ ПОСЛЕ ИМПЛАНТАЦИИ ОККЛЮДЕРА УШКА ЛЕВОГО ПРЕДСЕРДИЯ AMPLATZER CARDIAC PLUG

Р.В. Гучаев^{1,2}, Д.В. Певзнер¹, Е.В. Меркулов¹, М.И. Макеев¹, Н.С. Жукова¹, Р.М. Шахнович¹, Т.Ю. Веденикин², Н.В. Шестакова³

¹ Федеральное государственное бюджетное учреждение «Национальный медицинский исследовательский центр кардиологии» Министерства здравоохранения Российской Федерации; 121552, Россия, г. Москва, ул. 3-я Черепковская, д. 15а

² Государственное бюджетное учреждение здравоохранения города Москвы «Городская клиническая больница имени В.В. Вересаева города Москвы»; 127644, Россия, г. Москва, ул. Лобненская, д. 10

³ Федеральное государственное бюджетное образовательное учреждение дополнительного профессионального образования «Российская медицинская академия непрерывного профессионального образования» Министерства здравоохранения Российской Федерации; 125993, Россия, г. Москва, ул. Баррикадная, д. 2/1, стр. 1

Информация об авторах

Гучаев Руслан Вячеславович – врач-кардиолог Государственного бюджетного учреждения здравоохранения города Москвы «Городская клиническая больница имени В.В. Вересаева города Москвы»; тел.: +7 (495) 483-50-33

Меркулов Евгений Владимирович – д.м.н., старший научный сотрудник, заведующий 1-м отделением рентгенохирургических методов диагностики и лечения Федерального государственного бюджетного учреждения «Национальный медицинский исследовательский центр кардиологии» Министерства здравоохранения Российской Федерации; тел.: +7 (916) 748-33-77

Певзнер Дмитрий Вольфович – к.м.н., заведующий блоком интенсивной терапии отдела неотложной кардиологии Федерального государственного бюджетного учреждения «Национальный медицинский исследовательский центр кардиологии» Министерства здравоохранения Российской Федерации; тел.: +7 (916) 748-33-77

Максим Игоревич Макеев – врач ультразвуковой диагностики Федерального государственного бюджетного учреждения «Национальный медицинский исследовательский центр кардиологии» Министерства здравоохранения Российской Федерации; тел.: +7 (495) 414-68-84; e-mail: makeevmax@yandex.ru

Жукова Наталья Семеновна – к.м.н., старший научный сотрудник отдела неотложной кардиологии Федерального государственного бюджетного учреждения «Национальный медицинский исследовательский центр кардиологии» Министерства здравоохранения Российской Федерации; тел.: +7 (916) 748-33-77

Шахнович Роман Михайлович – д.м.н., профессор, ведущий научный сотрудник отдела неотложной кардиологии Федерального государственного бюджетного учреждения «Национальный медицинский исследовательский центр кардиологии» Министерства здравоохранения Российской Федерации; тел.: +7 (495) 150-44-19; e-mail: shakhnovich@mail.ru

Тимофей Юрьевич Веденикин – анестезиолог-реаниматолог Государственного бюджетного учреждения здравоохранения города Москвы «Городская клиническая больница имени В.В. Вересаева города Москвы»; тел.: +7 (495) 4849260; e-mail: Vedenikin@yandex.ru

Шестакова Наталья Васильевна – к.м.н., доцент кафедры кардиологии Федерального государственного бюджетного образовательного учреждения дополнительного профессионального образования «Российская медицинская академия непрерывного профессионального образования» Министерства здравоохранения Российской Федерации; тел.: +7 (495) 414-61-48; e-mail: NVSchest@mail.ru

Резюме

В статье демонстрируется клинический случай вынужденного возобновления антикоагулянтной терапии после эндоваскулярного закрытия ушка левого предсердия. У больного с фибрилляцией предсердий и высоким риском тромбоэмболических осложнений и кровотечений на фоне приема варфарина и нецелевых значений МНО развилось острое нарушение мозгового кровообращения по геморрагическому типу. Было выполнено эндоваскулярное закрытие ушка левого предсердия. Однако выявленный через 12 мес. тромбоз области крепления доставочной системы явился показанием для возобновления антикоагулянтной терапии.

В статье приводятся современные данные об использовании окклюдеров для закрытия ушка левого предсердия, частоте осложнений и схемах антитромботической терапии в зависимости от наличия факторов риска тромбоза и кровотечений.

Ключевые слова: фибрилляция предсердий, изоляция ушка левого предсердия, антикоагулянтная терапия, Watchman, Amplatzer, тромбоз окклюдера

Для цитирования: Гучаев Р.В., Певзнер Д.В., Меркулов Е.В., Макеев М.И., Жукова Н.С., Шахнович Р.М., Веденикин Т.Ю., Шестакова Н.В. Клинический случай возобновления антикоагулянтной терапии после имплантации окклюдера ушка левого предсердия Amplatzer cardiac plug. *Атеротромбоз*. 2019;1:82-91. DOI: <https://doi.org/10.21518/2307-1109-2019-1-82-91>

Конфликт интересов: авторы заявляют об отсутствии конфликта интересов.

CLINICAL CASE OF RESUMPTION OF ANTICOAGULANT THERAPY AFTER IMPLANTATION OF THE AMPLATZER CARDIAC PLUG LEFT ATRIAL APPENDAGE OCCLUDER

Ruslan V. Guchaev^{1,2}, Dmitry V. Pevzner¹, Evgeny V. Merkulov¹, Maxim I. Makeev¹, Natalia S. Zhukova¹, Roman M. Shakhnovich¹, Timofey Yu. Vedenikin², Natalia V. Shestakova³

¹ Federal state budget organization «National medical research center of cardiology» of the Ministry of healthcare of the Russian Federation: 121552, Russia, Moscow, 3rd Cherepkovskaya St., 15A

² Государственное бюджетное учреждение здравоохранения города Москвы «Городская клиническая больница имени В.В. Вересаева города Москвы»: 127644, Россия, г. Москва, ул. Лобненская, д. 10

³ Federal State Budgetary Educational Institution of Additional Professional Education «Russian Medical Academy of Continuing Professional Education» of the Ministry of Health of the Russian Federation: 125993, Russia, Moscow, Barrikadnaya St., 2 / 1, b. 1

Author credentials

Guchaev Ruslan Vyacheslavovich – cardiologist of the State Budgetary Healthcare Institution of Moscow «City Clinical Hospital named after V.V. Veresaev of the City of Moscow»; tel.: +7 (495) 483-50-33

Merkulov Evgeny Vladimirovich – Dr. of Sci. (Med), Senior Researcher, Head of the 1st Department of X-ray methods of diagnostics and treatment of the Federal State Budgetary Institution «National Medical Research Center of Cardiology» of the Ministry of Health of the Russian Federation; tel: +7 (916) 748-33-77

Pevzner Dmitry Volfovich – Cand. of Sci. (Med), Head of the Intensive Care Unit of the Emergency Cardiology Department of the Federal State Budget Institution «National Medical Cardiology Research Center» of the Ministry of Health of the Russian Federation; tel: +7 (916) 748-33-77

Makeev Maxim Igorevich – ultrasonic diagnostics doctor of the Federal State Budgetary Institution «National Medical Research Center of Cardiology» of the Ministry of Health of the Russian Federation; tel: +7 (495) 414-68-84; e-mail: makeevmax@yandex.ru

Zhukova Natalia Semenovna – Cand. of Sci. (Med), Senior Researcher of the Emergency Cardiology Department of the Federal State Budgetary Institution «National Medical Cardiology Research Center» of the Ministry of Health of the Russian Federation; tel: +7 (916) 748-33-77

Shakhnovich Roman Mikhailovich – Dr. of Sci. (Med), Professor, Leading Researcher of the Emergency Cardiology Department of the Federal State Budget Institution «National Medical Research Center of Cardiology» of the Ministry of Health of the Russian Federation; tel: +7 (495) 150-44-19; e-mail: shakhnovich@mail.ru

Vedenikin Timofey Yurievich – an anesthesiologist and intensive care specialist at the City Clinical Hospital named after V.V. Veresaev of the City of Moscow»; tel.: +7 (495) 4849260; e-mail: Vedenikin@yandex.ru

Shestakova Natalia Vasilievna – Cand. of Sci. (Med), Associate Professor of the Department of Cardiology of the Federal State Budgetary Educational Institution of Additional Professional Education «Russian Medical Academy of Continuous Professional Education» of the Ministry of Health of the Russian Federation; tel: +7 (495) 414-61-48; e-mail: NVSchest@mail.ru

Abstract

The article demonstrates a clinical case of forced renewal of anticoagulant therapy after the endovascular closure of the left atrial appendage. Patient with atrial fibrillation and high risk of thromboembolic complications and bleeding on the background of warfarin administration and inappropriate INR values had an acute hemorrhagic cerebral blood flow disorder developed. Endovascular closure of the left atrial appendage was performed. However, the thrombosis of the area of the delivery system fastening revealed after 12 months was an indication for the resumption of anticoagulant therapy. The article presents modern data on the use of occluders for closing the left atrial appendage, the frequency of complications and antiplatelet therapy schemes depending on the presence of thrombosis risk factors and bleeding.

Keywords: atrial fibrillation, left atrial appendage isolation, anticoagulant therapy, Watchman, Amplatzer, occluder thrombosis

For citing: Guchaev R.V., Pevzner D.V., Merkulov E.V., Makeev M.I., Zhukova N.S., Shakhnovich R.M., Vedenikin T.Yu., Shestakova N.V. Clinical case of resumption of anticoagulant therapy after implantation of the Amplatzer cardiac plugleft atrial appendage occlude. *Atherothrombosis*. 2019;1:82-91. DOI: <https://doi.org/10.21518/2307-1109-2019-1-82-91>

Conflict of interest: The author declare no conflict of interest.

Фибрилляция предсердий (ФП) является самой распространенной сердечной аритмией. Ее наличие ассоциируется с увеличением смертности, инсульта и других тромбоэмболических осложнений (ТЭО), сердечной недостаточности и частоты госпитализаций, ухудшением качества жизни, снижением переносимости физической нагрузки, нарушением функции левого желудочка (ЛЖ) и развитием когнитивной дисфункции. Ишемический кардиоэмболический инсульт является самым грозным осложнением ФП, зачастую приводя к смерти и выраженной инвалидизации, его риск варьирует от 1,9 до 18,2% в год и определяется возрастом, полом и сопутствующими заболеваниями [1, 2]. Применение пероральных антикоагулянтных препаратов позволяет снизить риск инсульта и других ТЭО, что подтверждено в ряде крупных рандомизированных исследований и лежит в основе традиционного подхода к лечению больных ФП [3]. В 1996 г. J.L. Blackshear et al. было установлено, что источником до 90% всех тромбов при ФП является ушко левого предсердия (УЛП) [4]. В связи с этим на протяжении 20 лет разрабатываются методы, направленные на исключение УЛП из системного кровотока в качестве альтернативы длительной антикоагулянтной терапии [4, 5]. На сегодняшний день применяются эндоваскулярные и хирургические методы, такие как иссечение, перевязка, наложение швов степлером, применение эпикардиальных клипс. Описанные хирургические подходы обладают переменным успехом и осуществляются обычно одновременно с хирургической изоляцией аритмогенных очагов ФП при коррекции клапанного аппарата или аортокоронарном шунтировании. С учетом того, что применение хирургических методов нередко имеет ограничения, наибольшее распространение получили эндоваскулярные методы закрытия УЛП [5].

Согласно рекомендациям Европейского общества кардиологов, вопрос об эндоваскулярном закрытии УЛП может быть рассмотрен

при наличии у пациента противопоказаний к длительной антикоагулянтной терапии (класс IIb, уровень доказательности B) [1]. В настоящее время для закрытия УЛП применяется несколько типов окклюдеров: Watchman (Boston Scientific), Amplatzer cardiac plug (ACP) (St. Jude Medical), Coherex (Biosense Webster), Occlutech LAA Occluder (Occlutech International) [6], при этом наиболее изученными устройствами являются Watchman и ACP. В ходе клинических и пилотных исследований разработаны схемы послеоперационной антитромботической терапии (рис. 1) [6] для предотвращения тромбообразования на поверхности самого устройства. Однако, несмотря на антитромботическую терапию, данное осложнение регистрируется в 3–6% всех удачных имплантаций [7, 8]. Возможность развития тромбоза поверхности окклюдера несколько уменьшает общую эффективность имплантации устройств и поднимает вопрос о необходимости возобновления антикоагулянтной терапии в подобных случаях. Один из примеров возобновления антикоагулянтной терапии после имплантации окклюдера УЛП представлен в приведенном ниже клиническом случае.

КЛИНИЧЕСКИЙ СЛУЧАЙ

Пациент М., 62 лет, с длительным анамнезом гипертонической болезни, постоянной формой ФП неклапанной этиологии был госпитализирован в ФГБУ «Национальный медицинский исследовательский центр кардиологии» МЗ РФ в ноябре 2014 г. для решения вопроса о дальнейшей тактике антитромботической терапии. В течение долгого времени пациенту проводилась терапия варфарином в комбинации с ацетилсалициловой кислотой, несмотря на которую в августе 2013 г. возник эпизод транзиторной ишемической атаки. Проводимая антитромботическая терапия была продолжена, однако на фоне нецелевых значений МНО (4,05)

РИСУНОК 1. Схемы анти тромботической терапии при эндоваскулярном закрытии ушка левого предсердия с использованием устройств Watchman и Amplatzer CP [адаптировано из 6]
FIGURE 1. Antithrombotic therapy regimens for endovascular left atrial appendage closure using Watchman and Amplatzer CP devices [adapted from 6]

Схемы анти тромботической терапии при эндоваскулярном закрытии ушка левого предсердия

Watchmann (при низком риске кровотечений – HAS-BLED < 3 баллов)

- если до операции пациент не получал ацетилсалициловую кислоту – нагрузочная доза 500 мг, если ранее получал ацетилсалициловую кислоту, то продолжить прием в дозе 100–325 мг неопределенно долгое время
- после операции начать прием варфарина, целевой уровень МНО – 2–3 до 45 дней после процедуры или до полного отсутствия остаточного кровотока вокруг устройства по данным ЧП-ЭХОКГ (< 5 мм)
- после отмены варфарина начать прием клопидогрела 75 мг в течение следующих 6 мес.

Watchmann (при высоком риске кровотечений – HAS-BLED ≥ 3 баллов)

- если до операции пациент не получал ацетилсалициловую кислоту – нагрузочная доза 500 мг, если ранее получал ацетилсалициловую кислоту, то продолжить прием в дозе 100–325 мг неопределенно долгое время
- нагрузочная доза клопидогрела до операции – 300–600 мг, в дальнейшем – прием клопидогрела в дозе 75 мг продолжительностью 1–6 мес. до полного отсутствия остаточного кровотока вокруг устройства по данным ЧП-ЭХОКГ (< 5 мм)
- в случае непереносимости ацетилсалициловой кислоты можно назначить клопидогрел на неопределенно длительный срок

Amplatzer CP

- если до операции пациент не получал ацетилсалициловую кислоту – нагрузочная доза 500 мг, если ранее получал, то продолжить прием в дозе 100–325 мг неопределенно долгое время
- нагрузочная доза клопидогрела до операции – 300–600 мг, в дальнейшем – прием клопидогрела в дозе 75 мг продолжительностью 1–6 мес. до полного отсутствия остаточного кровотока вокруг устройства по данным ЧП-ЭХОКГ (< 5 мм)

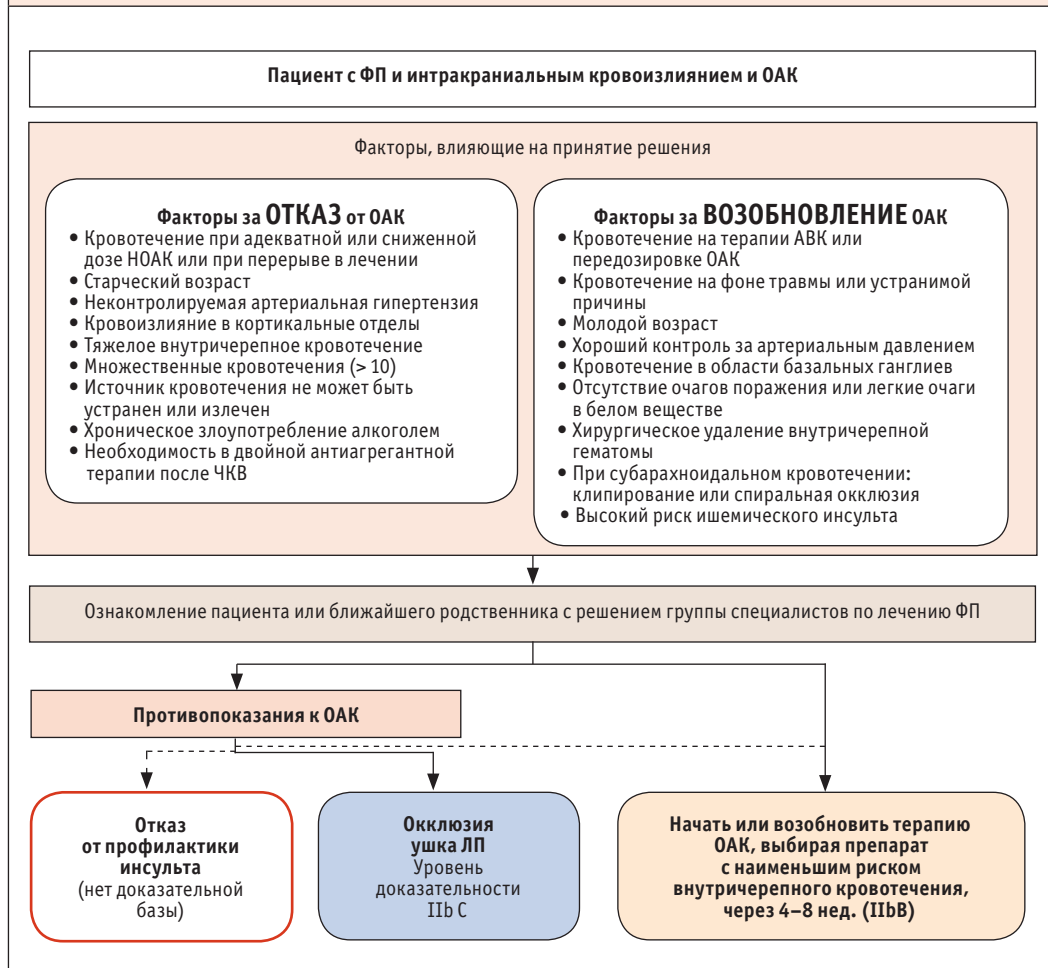
в сентябре 2014 г. развилось острое нарушение мозгового кровообращения по геморрагическому типу с формированием субдуральных гематом, после чего варфарин, согласно действующим рекомендациям по диагностике и лечению ФП, был отменен [1]. Риск ТЭО (3 балла по шкале CHA₂DS₂-VASc), так же как и риск кровотечений (4 балла по шкале HAS-BLED), был расценен как высокий. С учетом тяжести перенесенного внутричерепного кровоизлияния, плохого контроля артериальной гипертензии, не проведенного хирургического лечения внутричерепной гематомы (рис. 2), а также невозможности адекватного контроля МНО было принято решение о проведении эндоваскулярного закрытия УЛП.

В ходе предоперационного обследования по данным трансторакального эхокардиографического исследования (ЭХОКГ) отмечалась

дилатация полостей обоих предсердий, удовлетворительная глобальная сократимость левого желудочка (ФВ 60%), зон нарушения локальной сократимости не выявлено. При чреспищеводной эхокардиографии (ЧП-ЭХОКГ) был выявлен эффект спонтанного эхоконтрастирования II степени в полости левого предсердия, эффект спонтанного эхоконтрастирования I–II степени в УЛП; нормальная скорость кровотока в УЛП ~40 см/с (норма > 40 см/с), эффект спонтанного эхоконтрастирования II степени в правом предсердии. Дополнительные эхогенные образования в полостях сердца и ушках предсердий не выявлены. Целостность межпредсердной перегородки (МПП) сохранена на всем протяжении, определялась митральная недостаточность 0–1 степени. Пациенту была назначена нагрузочная доза клопидогрела (300 мг), продолжена

РИСУНОК 2. Назначение или возобновление ОАК после внутричерепного кровотечения (адаптировано из рекомендаций Европейского общества по диагностике и лечению фибрилляции предсердий 2016 г.)

FIGURE 2. Appointment or renewal of OAC after intracranial bleeding (adapted from the European Society for the Diagnosis and Treatment of Atrial Fibrillation 2016)



ОАК – оральные антикоагулянты, АВК – антагонисты витамина К, ФП – фибрилляция предсердий [адаптировано из 1].

терапия аспирином 100 мг/сут. В связи с отсутствием противопоказаний 21.11.2014 г. в условиях общей анестезии, правым феморальным венозным доступом была проведена транс-септальная пункция, под контролем флюороскопии и ЧП-ЭХОКГ выполнена имплантация окклюдера АСР размером 21 мм. Процедура проводилась на фоне гепаринизации, время

активированного свертывания (АСТ) – в пределах 230–290. Операция прошла без осложнений. Данных за наличие остаточного кровотока по периметру устройства не обнаружено. На 3 сут после вмешательства пациент был выписан с рекомендациями продолжить двойную антитромбоцитарную терапию в течение 6 мес. При контрольной ЧП-ЭХОКГ через 45

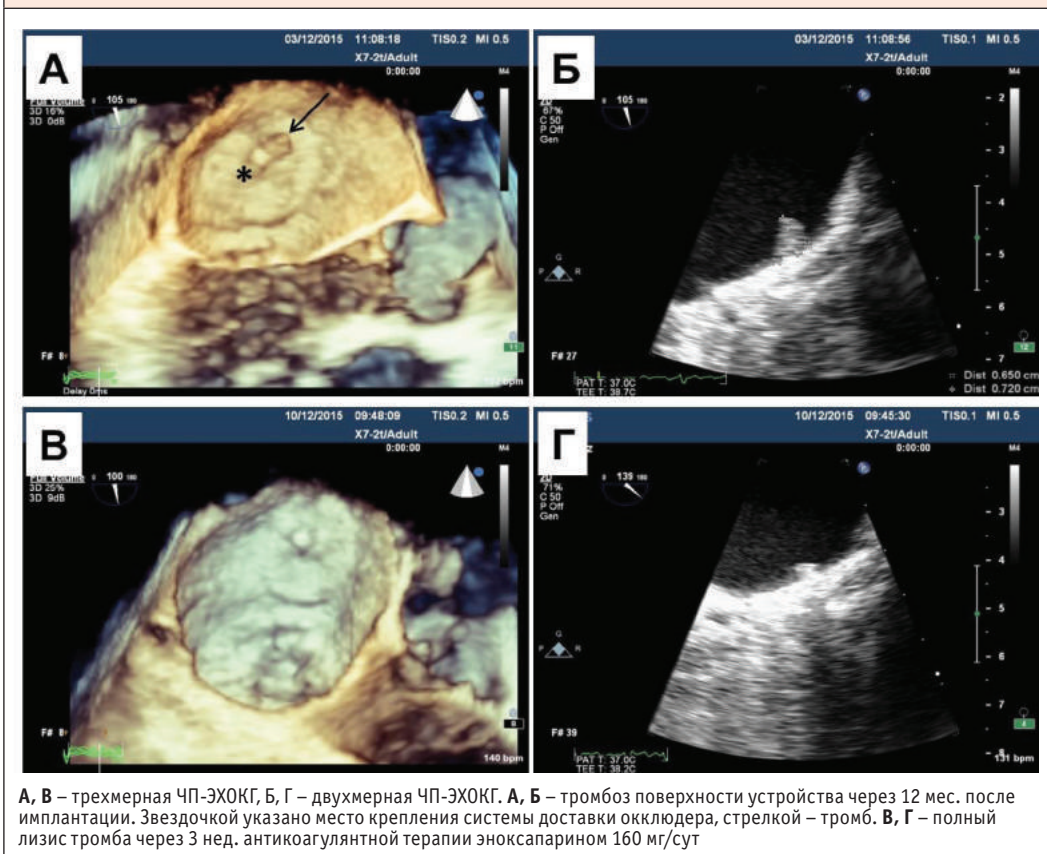
дней и 6 мес. патологии не выявлено, и терапия клопидогрелом была завершена. При контрольной ЧП-ЭХОКГ через 12 мес. на окклюдере вблизи места крепления доставочной системы было обнаружено подвижное гипозоногенное образование размером 0,7 x 0,7 см – тромб (рис. 3 А, Б), однако признаки остаточного кровотока по-прежнему не выявлялись. Пациент был госпитализирован, начата антикоагулянтная терапия эноксапарином в лечебной дозе 160 мг/сут подкожно. Через 3 нед. проводимой терапии при повторной ЧП-ЭХОКГ данных за наличие тромба на окклюдере не получено (рис. 3 В, Г). В связи с высоким риском

повторного тромбоза поверхности окклюдера и, как следствие, повторных ТЭО принято решение о возобновлении антикоагулянтной терапии препаратом с наименьшим риском внутричерепных кровоизлияний – аписабаном 10 мг/сут. В течение последующих 12 мес. на фоне терапии аписабаном рецидивирования тромбоза поверхности окклюдера, а также значимых эпизодов кровотечений зарегистрировано не было.

ОБСУЖДЕНИЕ

С момента появления в 2001 г. первого устройства PLAATO технологии окклюзии УЛП были

РИСУНОК 3. Тромбоз поверхности окклюдера ушка левого предсердия Amplatzer CR
FIGURE 3. Amplatzer CR left atrial appendage occluder surface thrombosis



значимо усовершенствованы. Накоплена большая доказательная база, позволившая FDA одобрить использование устройства Watchman у пациентов с ФП неклапанной этиологии и повышенным риском ишемического инсульта, требующих приема оральных антикоагулянтов [7, 9]. Однако в настоящее время интервенционная окклюзия УЛП не показана в качестве альтернативы пероральным антикоагулянтам [1]. Связано это прежде всего с возможностью осложнений, при этом частота развития осложнений обусловлена как техническими аспектами имплантации, так и опытом оператора.

В определенном проценте случаев имплантация окклюдера не приводит к предотвращению внутрипредсердного тромбоза. Тромбоз предсердной поверхности устройства может стать причиной эмболии и вызывать инсульт, транзиторную ишемическую атаку или периферическую эмболизацию. Неполное закрытие УЛП с сохранением остаточного кровотока по периферии устройства приводит к возникновению турбулентного потока вокруг устройства и вызывает стаз крови в остаточном кармане УЛП. Вследствие этого усиливается адгезия тромбоцитов к полимерному покрытию поверхности устройства, и формируется тромб по кромке окклюдера. В исследовании PROTECT – AF тромбы, ассоциированные с имплантацией окклюдера Watchman, были выявлены в 20 (4,2%) из 478 случаев удачной имплантации устройства, а инсульт, ассоциированный с выявленным тромбозом, выявлялся в 0,3% случаев на 100 пациенто-лет [7]. Возможность развития этого осложнения несколько уменьшила общую эффективность имплантации окклюдера УЛП. Первичная комбинированная конечная точка в виде инсульта, системной эмболии, сердечно-сосудистой смерти у этих пациентов оказалась промежуточной между всеми остальными пациентами с имплантированными устройствами Watchman и принимавшими варфарин [10]. По данным

регистра ASAP у пациентов, применяющих двойную антитромбоцитарную терапию (ДАТ) после имплантации устройства Watchman, тромбы на поверхности устройства были обнаружены в 3,4% случаев [11]. Из 24 пациентов, подвергшихся имплантации устройства Amulet, тромбоз поверхности устройства был обнаружен у 4 (17%) на протяжении 11 ± 8 нед. наблюдения [12]. López-Miniguez et al. сообщают об обнаружении тромбов у 5 (14,3%) из 35 пациентов с окклюдерами типа ACP [13], но без детального анализа факторов риска развития тромбов на окклюдерах. В полной мере данные о частоте встречаемости тромбоза поверхности устройства ACP были получены J. Saw et al. в 2017 г. В этом исследовании ретроспективно были проанализированы данные ЧП-ЭХОКГ 344 пациентов с ФП неклапанной этиологии после успешной во всех случаях имплантации устройства ACP. Медиана наблюдения составила 134 дня. Тромбоз поверхности устройства был обнаружен в 3,2% случаев (11 пациентов, в 4 случаях – подвижные тромбы), остаточный ток крови по периферии устройства – в 12,5% случаев, при этом факторами риска развития тромбоза поверхности устройства эти авторы называют женский пол и курение. Семь пациентов после имплантации получали ДАТ, 3 – монотерапию клопидогрелом, 1 – оральные антикоагулянтные препараты. Об изменении антитромботической терапии после обнаружения тромбов на устройстве авторами не сообщается, однако по результатам динамического наблюдения ни острое нарушение мозгового кровообращения, ни эпизоды транзиторной ишемической атаки у этих пациентов зарегистрированы не были [8]. В. Plicht et al., изучив случаи возникновения тромбоза поверхности устройства у 34 больных с имплантированным ACP, установили, что факторами риска тромбообразования являются сниженная фракция выброса левого желудочка (<50%), высокий риск ТЭО по шкале CHADS₂ или CHA₂DS₂VAS_c, а также

повышение количества тромбоцитов в общем анализе крови. Вероятно, ответ тромбоцитов на имплантацию чужеродного материала является диспропорциональным даже при нормальном их количестве, что подчеркивает важность эффективного ингибирования их активности [14].

Оптимальная длительность антитромботической терапии после имплантации окклюдеров была определена в преclinical исследованиях. В исследовании на собаках с имплантированным устройством Watchman продемонстрировано, что белый паннус покрывает левопредсердную поверхность устройства к 45 дню, в то время как за устройством в УЛП организуется тромб, и происходит резорбция фибрина [15]. В ходе другого исследования на собаках, в котором сравнивали сроки эндотелизации устройств Watchman и АСР, было обнаружено, что полное неоэндотелиальное покрытие устройства Watchman происходит к 28-му дню, в то время как покрытие поверхности диска АСР к этому сроку остается неполным, особенно на нижнем крае и конце винта [16]. Полное покрытие предсердной поверхности АСР стабильной зрелой неоинтимой с диффузным врастанием зрелой соединительной ткани в устройство возникает к 90-му дню [17]. Предполагается, что тромбоз поверхности устройства возникает преимущественно на неэндотелизированной части устройства, которой в случае Watchman является резьбовая вставка, а в случае АСР – проксимальный конец винта, кроме того, поверхность АСР больше, чем устройства Watchman, что, вероятно, объясняет большую частоту тромбоза устройств [18]. С учетом того, что большинство тромбов происходило из центрального винта окклюдера АСР, одним из возможных путей уменьшения частоты возникновения тромбозов является модификация его конструкции. С другой стороны, высокий процент постинтервенционных тромбозов после имплантации АСР может свидетельствовать о недостаточности

применения ДАТ после вмешательства. Одной из возможных стратегий является применение оральных антикоагулянтных препаратов после имплантации АСР по аналогии с исследованием PROTTECT-AF, в котором все пациенты получали варфарин в течение 45 дней после имплантации Watchman с последующей ДАТ в течение 6 мес. В описанном нами случае применение варфарина было противопоказано в связи с внутричерепным кровоизлиянием, возникшим на фоне его приема. Хорошо известно, что «новые» пероральные антикоагулянты в отличие от варфарина не требуют регулярного лабораторного контроля и как минимум не уступают ему по эффективности [19]. Их прием ассоциируется с меньшей частотой геморрагических осложнений по сравнению с варфарином, и, что особенно важно в описанном клиническом случае, НОАК вдвое безопаснее в отношении риска развития внутричерепных кровотечений [20]. Однако в мировой литературе данных о возможности использования «новых» пероральных антикоагулянтов после закрытия УЛП у пациентов с ФП нет. В исследовании, выполненном А.А. Калемберг и соавт. в 2014 г., впервые проведено сравнение эффективности комбинации дабигатрана этексилата 220 мг в сочетании с аспирином 75 мг и ДАТ у пациентов с высоким тромбоэмболическим и геморрагическим риском в послеоперационном периоде эндоваскулярной изоляции УЛП. В ходе работы было выполнено 50 операций по имплантации окклюдеров в УЛП, в 26 случаях было установлено устройство АСР, в 24 случаях – Watchman. Достоверных отличий между группами сравнения обнаружено не было, однако тромбоз поверхности устройства был обнаружен у 1 пациента в группе ДАТ, 1 малое кровотечение было зафиксировано у пациента группы аспирин + дабигатран. Авторы делают вывод о возможности временного назначения комбинации дабигатрана 220 мг/сут и аспирина 75 мг/сут в качестве профилактики ТЭО, связанных

с имплантированным устройством [21]. Однако существенными ограничениями этого исследования являются небольшое количество больных, а также отсутствие структурного подхода к назначению антитромботических препаратов в зависимости от типа имплантированного устройства.

В заключение необходимо отметить, что интервенционный метод профилактики ТЭО может служить вспомогательным методом только у пациентов с абсолютными противопоказаниями к назначению антикоагулянтов. При этом в связи с риском тромбообразования на поверхности устройства избежать назначения антикоагулянтов удается далеко не всегда.

Следует отметить, что необходимость пожизненного приема ацетилсалициловой кислоты после установки окклюдера УПП, а также применение ОАК после вмешательства могут дискредитировать преимущества эндоваскулярных методов. В представленном случае мы использовали апиксабан для предотвращения рецидивирования тромбообразования на поверхности устройства, однако длительность подобной терапии, а также безопасность и эффективность применения новых антикоагулянтных препаратов после имплантации окклюдеров должны быть изучены в ходе крупных рандомизированных исследований.



ЛИТЕРАТУРА / REFERENCES

1. Kirchhof P., Benussi S., Kotecha Dipak et al. 2016 ESC Guidelines for the management of atrial fibrillation developed in collaboration with EACTS. *European heart journal*. 2016.
2. Клинические рекомендации ВНОА, РКО, АССХ: Диагностика и лечение фибрилляции предсердий, 2017. [VNOA, RSC, RACVS Clinical Recommendations: Diagnostics and Treatment of Atrial Fibrillation, 2017.] (In Russ.)
3. Hart R.G., Pearce L.A., Aguilar M.I. Meta-analysis: antithrombotic therapy to prevent stroke in patients who have nonvalvular atrial fibrillation. *Ann Intern Med*. 2007;146:857-67.
4. Blackshear J.L., Odell J.A. Appendage obliteration to reduce stroke in cardiac surgical patients with atrial fibrillation. *Ann Thorac Surg*. 1996;61:755-9.
5. Ганеева О.Н. Окклюзия ушка левого предсердия при фибрилляции предсердий. *Патология кровообращения и кардиохирургия*. 2014;4:104-112. [Ganeeva O.N. Left atrial appendage occlusion in atrial fibrillation. *Patologiya krovoobrashcheniya i kardiohirurgiya*. 2014;4:104-112.] (In Russ.)
6. Meier B., Blaauw Y., Khattab A.A., Lewalter T., Sievert H., Tondo C., Glikson M. Document Reviewers. EHRA/EAPCI expert consensus statement on catheter-based left atrial appendage occlusion *Eurpace*. 2014 Oct;16 (10):1397-416.
7. Reddy V.Y., Holmes D., Doshi S.K., Neuzil P., Kar S. Safety of percutaneous left atrial appendage closure: results from the Watchman Left Atrial Appendage System for Embolic Protection in Patients with AF (PROTECT AF) clinical trial and the Continued Access Registry. *Circulation*. 2011;123:417-24.
8. Saw J., Tzikas A., Shakir S. et al Incidence and Clinical Impact of Device-Associated Thrombus and Peri-Device Leak Following Left Atrial Appendage Closure With the Amplatzer Cardiac Plug. *JACC Cardiovasc Interv*. 2017 Feb 27;10 (4):391-39.
9. Holmes D.R. Jr, Kar S., Price M.J., Whisenant B., Sievert H., Doshi S.K., Huber K., Reddy V.Y. Prospective randomized evaluation of the Watchman Left Atrial Appendage Closure device in patients with atrial fibrillation versus long-term warfarin therapy: the PREVAIL trial. *J Am Coll Cardiol*. 2014;64:1-12.
10. Main M.L., Fan D., Reddy V.Y. et al. Assessment of Device-Related Thrombus and Associated Clinical Outcomes With the WATCHMAN Left Atrial Appendage Closure Device for Embolic Protection in Patients With Atrial Fibrillation (from the PROTECT-AF Trial). *Am J Cardiol*. 2016 Apr 1;117 (7):1127-34.
11. Braut A., Neuzil P., Schuler G. et al. LAA closure with the Watchman device in patients with contraindications to warfarin: preliminary results from the ASA Plavix Registry (ASAP). *Eur Heart J*. 2011;32:6-7.
12. Sedaghat A., Schrickel J.W., Andrié R., Schueler R. Thrombus formation after left atrial appendage occlusion with the amplatzer amulet device. *Am J Cardiol*. 2016;118:1836-1841.
13. López-Minguez J.R., Eldoayen-Gragera J., González-

- Fernández R. et al. Immediate and one-year results in 35 consecutive patients after closure of left atrial appendage with the Amplatzer Cardiac Plug. *Rev Esp Cardiol.* 2013;66:90-7.
14. Plicht B., Konorza T.F., Kahlert P. Risk factors for thrombus formation on the Amplatzer Cardiac Plug after left atrial appendage occlusion. *JACC Cardiovasc Interv.* 2013 Jun;6 (6):606-13.
15. Schwartz R.S., Holmes D.R., Van Tassel R.A. et al. Left atrial appendage obliteration: mechanisms of healing and intracardiac integration. *J Am Coll Cardiol Interv.* 2010;3:870-7.
16. Kar S., Hou D., Jones R. et al. Impact of WATCHMAN and Amplatzer devices on left atrial appendage adjacent structures and healing response in a canine model. *J Am Coll Cardiol Interv.* 2014;7:801-9.
17. Bass J.L. Transcatheter occlusion of the left atrial appendage – experimental testing of a new Amplatzer device. *Catheter Cardiovasc Interv.* 2010;76:181-5.
18. Park J.W., Bethencourt A., Sievert H. et al. Left atrial appendage closure with Amplatzer cardiac plug in atrial fibrillation: initial European experience. *Catheter Cardiovasc Interv.* 2011;77:700-6.
19. Шахматова О.О. Проблема внутривенных кровотечений на фоне приема «новых» пероральных антикоагулянтов. *Атеротромбоз.* 2014;2:57-64. [Shakhmatova O.O. Problem of intracranial bleeding on the background of «new» oral anticoagulants. *Aterotromboz.* 2014;2:57-64.] (In Russ.)
20. Ruff C.T., Giugliano R.P., Braunwald E. et al. Comparison of the efficacy and safety of new oral anticoagulants with warfarin in patients with atrial fibrillation: a meta-analysis of randomised trials. *Lancet.* 2014;383:955-962.
21. Калемберг А.Н. Оптимизация лечения пациентов с фибрилляцией предсердий и высоким тромбэмболическим и геморрагическим риском на основе сравнения консервативного подхода и имплантации окклюзирующего устройства ушка левого предсердия. Дис. ... канд. мед. наук. 2015: 63-64. [Calemberg A.N. Optimization of treatment of patients with atrial fibrillation and high thromboembolic and hemorrhagic risk by comparing the conservative approach and implantation of left atrial appendage occlusal device. Thesis. ... Cand. of Sci. (Med) 2015: 63-64.] (In Russ.)

Поступила / Received 14.03.2019